Aus dem pathologisch-anatomischen Institut der Universität Basel
Vorsteher: Prof. Dr. *A. Werthemann*
(Arbeit unter Leitung von P. D. Dr. Scheidegger)

Mediastinaldermoid

Beobachtung eines Falles mit besonderer Beziehung zum Pericard

Mit 5 Abbildungen

Inaugural-Dissertation
zur Erlangung der Doktorwürde
der Medizinischen Fakultät der Universität
BASEL

Vorgelegt von
ALFRED ZINGG
aus Basel

1943
Druck von Benno Schwabe & Co.
Basel

Digitized by the Internet Archive
in 2026

https://archive.org/details/IA41546709_0173

Aus dem pathologisch-anatomischen Institut der Universität Basel
Vorsteher: Prof. Dr. *A. Werthemann*
(Arbeit unter Leitung von P. D. Dr. Scheidegger)

Mediastinaldermoid

Beobachtung eines Falles mit besonderer Beziehung zum Pericard

Mit 5 Abbildungen

Inaugural-Dissertation
zur Erlangung der Doktorwürde
der Medizinischen Fakultät der Universität
BASEL

Vorgelegt von
ALFRED ZINGG
aus Basel

1943
Druck von Benno Schwabe & Co.
Basel

Von der medizinischen Fakultät Basel genehmigt auf Antrag von
Prof. *A. Werthemann*

Tag der Promotion: 12. März 1943

R. UNIV.
BIBLIOTHEEK
LEIDEN

Sonderabdruck
aus der Schweizerischen Medizinischen Wochenschrift
73. Jahrgang 1943, Nr. 48, Seite 1440

Im vorderen Mediastinum sind verschiedene Tumorbildungen bekannt, die teilweise als kongenitale Absprengungen und Abschnürungen aus dem Bronchialbaum, als Umwandlungen von Bronchiektasien angesehen werden, oder aber auf das entodermale differenzierungsfähige Epithel der Thymusanlage zurückgeführt werden. Neben Flimmerepithelcysten, Nebenlungen und Cystadenomen der Lunge spielen eine wichtige Rolle solide und cystische Teratome der Brusthöhle, die Gewebe eines oder aller drei Keimblätter enthalten. In diese Gruppe gehören auch die Dermoidcysten, die ganz verschiedene Größe annehmen können und mit fettigen, grützartigen Massen gefüllt sind und teilweise Haare enthalten. Die Deutung der teratomatösen Geschwülste des Mediastinums stößt immer noch auf große Schwierigkeiten, hauptsächlich in den Fällen, die sich durch eine besondere Lage auszeichnen, sei es in der Lunge, auf der Pleura oder im Pericard.

Im pathologischen Institut der Universität Basel konnte bei einer 37jährigen Frau eine über kopfgroße Dermoidcyste des vorderen Mediastinums festgestellt werden. Diese Zyste war zum größten Teil im Herzbeutel gelegen und stand mit der Pericardhöhle in einer besonderen Beziehung, so daß dadurch der Tumor eine Sonderstellung unter der großen Zahl der bisher beschriebenen Dermoide des Mediastinums einnimmt. Die besonderen Beziehungen des Pericardes zu dem Tumor rechtfertigen ein näheres Eingehen auf diese Beobachtung.

Lanza fand 1935 in der Literatur 220 Fälle von Mediastinaldermoiden und -teratomen. Diesen können wir noch 8 weitere seither veröffentlichte und den selbst beobachteten Fall hinzufügen.

Vom morphologischen Standpunkt aus werden diese Geschwülste in der Regel eingeteilt in:

1. *Einfache Dermoidcysten:* Diese stellen einfache Cysten dar, die angefüllt sind mit einem Brei, der aus einem Gemisch von Talgdrüsensekreten und Zelldetritus gebildet wird, in dem sich meistens

auch Haare und Cholesterinkristalle vorfinden. Die Auskleidung der Cyste besteht aus einer Epidermis mit Haaren und Hautdrüsen. Neben den Haaren sind auch andere Hautanhangsgebilde, die Schweiß- und Talgdrüsen, anzutreffen. Durch Mazeration kann die auskleidende Schicht zugrunde gehen.

2. *Komplizierte Dermoidcysten:* Hier findet man an einer oder an mehreren Stellen der Cystenwand, in das Lumen hineinragend, knollige Erhebungen, die von Epidermis überzogen und oft auch mit Haaren besetzt sind. Diese soliden Partien zeigen gut ausgebildete Schweiß- und Talgdrüsen, daneben aber noch andere drüsige Formationen, ferner glatte und quergestreifte Muskulatur, Knochenbälkchen, hyaline Knorpelinseln sowie Nervengewebe. Auch Zähne werden oft an der Oberfläche dieser als „Dermoidzapfen" bezeichneten Erhebung gefunden.

3. *Teratome:* Sie lassen bei der histologischen Untersuchung Anteile aller 3 Keimblätter erkennen. Entsprechend der Reife der in ihnen enthaltenen Gewebe werden sie in 2 Gruppen unterteilt, die je nach Autor eine verschiedene Bezeichnung erhalten:

a) Embryomorphe (*Budde*), reife, koätane (*Askanazy*) und adulte Teratome.

b) Embryoide (*Budde*), unreife, embryonale (*Askanazy*) Teratome oder auch Teratoblastome (*Meyer*).

Es finden sich in ihnen von verschiedenartigen Epithelien ausgekleidete Cysten, außerdem öfters glatte und quergestreifte Muskulatur, dann Knochen, Knorpel, Fettgewebe, alle möglichen Arten von Bindegewebe, mehrfach ist auch Schilddrüsen-, Thymus- und Pankreasgewebe vorhanden, dann sind ganze Darmpartien zu finden sowie Bildungen, die an Bronchien erinnern.

Die Teratome können malign entarten. Sie bieten dann das Bild eines teils sarkomatösen, teils carcinomatösen Blastomes. Es können in ihrem Aufbau dem Primärtumor ähnliche Metastasen auftreten in den Lungen, in der Leber und auch in der Milz. Solche Fälle sind von *Virchow*, *Jores*, *Ceelen*, *Ritchie*, *Singer*, *Hammarskjöld*, *Chiari* und *Lindstedt* beschrieben worden.

Bau und Sitz dieser Mediastinaltumoren erklären leicht ihr klinisches Verhalten. Obwohl sie meist nicht malign entarten, weisen sie doch eine hohe Mortalität auf, weil sie wegen ihrer Lokalisation und ihrer Größe oft zu einer mechanischen Beeinträchtigung der Zirkulations- und Respirationsorgane führen. Die allein erfolgreiche Therapie ist die aktiv chirurgische, wobei möglichst auf eine Totalexstirpation des Tumors tendiert werden muß, da bei lediglicher Eröffnung des Sackes und Abtragung der Dermoidzapfen in fast allen Fällen Fisteln zurückbleiben, die oft sehr stark

sezernieren. Zudem muß mit rezidivierendem Wachstum der Dermoidtumoren gerechnet werden.

Die entarteten Teratome führen zu den gleichen klinischen Erscheinungen wie die gutartigen Geschwülste, nur pflegt die Krankheitsdauer bis zum letalen Ende meist kürzer zu sein als bei diesen, da wegen der Umwachsung der großen Gefäße der Kreislauf schon sehr bald und intensiv in Mitleidenschaft gezogen wird.

Die klinischen Symptome hängen, abgesehen vom Wachstum, auch von den Komplikationen ab, die solche Mediastinaltumoren zur Folge haben können. Da ist für die Teratome mit malignem Wachstum ein Durchbruch in benachbarte Gefäße oder auch in das Herz zu erwähnen, oft mit Geschwulstthrombosenbildung, wie das *Lindstedt* und *Stein* beschrieben haben. Relativ häufig kommen Durchbrüche in die Pleurahöhlen, etwas seltener Durchbrüche in die Lungen vor. *Cloetta* fand neben einer apfelgroßen Dermoidcyste eine mit dieser kommunizierende, achtmal so große Lungenkaverne. Durch Arrosion eines Bronchus kann eine direkte oder bei Bestehen einer Kaverne auch eine indirekte, offene Verbindung der Dermoidcyste mit dem Bronchialbaum zustande kommen. In diesem Fall kann der Kranke den Dermoidbrei, oft durchsetzt mit Haaren, aushusten.

Eine Pleurapunktion oder eine direkte Punktion des Tumors vermag manchmal die Diagnose stellen zu lassen. *Lamarque* und *Chaptal* konnten allein auf Grund der röntgenologischen Untersuchung die Diagnose eines Mediastinaldermoides sichern. Sie fanden innerhalb des Tumorschattens verschiedene kleine, dichte Herde, die in ihrer Form ganz solchen von Zähnen entsprachen.

Die Mediastinaldermoide und -Teratome manifestieren sich klinisch vorzugsweise im Alter zwischen 20 und 30 Jahren. Eine besondere Geschlechtsdisposition konnte bis jetzt nicht festgestellt werden. Es sind auch schon bei Kindern, so bei einem 4jährigen Mädchen (*Török*), und bei Individuen von über 60 Jahren Teratome beschrieben worden. Daß diese Geschwülste bei Kindern nicht häufiger gefunden werden, scheint auffallend, da es sich doch um angeborene Anlagen handeln muß. Es scheint jedoch, daß sich solche Cysten aus kleinen Keimen entwickeln und längere Zeit zu ihrem Wachstum brauchen.

Eigene Beobachtung

Frau W.-G. L. Familien-Anamnese: Vater mit 70 Jahren an Lungencarcinom gestorben. Bei der persönlichen Anamnese erscheint bemerkenswert, daß die Pat. 7 und 6 Jahre vor ihrem Tode eine Pleuritis exsudativa durchgemacht hat. 4 Jahre vor dem Ableben wurde bei der Durchleuchtung des Thorax nach einer Pleuritis erstmals ein ca. kirschkerngroßer Tumor neben der Aorta festgestellt. Diesem Befund wurde aber keine Beachtung geschenkt. Beschwerden hatte die Pat. nicht. 1 Jahr später

traten erstmals Beschwerden auf, die sich in anfallsweiser Atemnot, „Blutanstieg in den Kopf", Fieber mit Schüttelfrösten und Erbrechen äußerten. Derartige Anfälle wiederholten sich in der Folge in unregelmäßigen Abständen. Die Frau mußte damals in Spitalpflege gehen. Sie hatte dauernd Fieber und starke Engigkeit auf der Brust. Im Mediastinum konnte jetzt ein ca. faustgroßer Tumor festgestellt werden. Eine Röntgenbestrahlung wurde von der Pat. nur schlecht ertragen. Es bestanden starke Müdigkeit und Migräneanfälle. Nach 2monatigem Spitalaufenthalt wurde die Frau in gebessertem Zustande entlassen. In der Folgezeit hatte sie öfters Anfälle von Atemnot und Fieber bei starker allgemeiner Müdigkeit. Wegen allgemeiner Schwäche und Dyspnoe wurde die Pat. in die chirurgische Univ.-Klinik Basel (Vorsteher Prof. *C. Henschen*)[1]) eingewiesen. Die Einweisungsdiagnose lautete: Mediastinaltumor.

Aufnahmebefund: Kleine, grazil gebaute Frau in mäßigem Ernährungszustand. Am Hals beidseits deutliche Venenstauung. Der Thorax ist schmal, epigastrischer Winkel breit. Atemexkursionen beidseits gleich ausgiebig. Perkussorisch wird eine Dämpfung festgestellt, die sich über das ganze obere Lungenfeld vorne rechts erstreckt und nach links 3 Querfinger über den linken Sternalrand hinausreicht. Das Atemgeräusch über dieser Lungenpartie ist stark abgeschwächt, aber vesikulär. Der Pectoralfremitus ist über der Dämpfungszone ebenfalls abgeschwächt. Die Herzaktion ist regelmäßig. Leber nicht vergrößert, palpabel und etwas druckempfindlich. Die Röntgenaufnahme (Univ.-Röntgeninstitut Basel, Vorsteher Prof. *M. Lüdin*) zeigt: Thorax a.p.: Ins rechte mittlere Lungenfeld ragt vom Mediastinum etwas schräg nach oben ein faustgroßer, halbkugeliger Schatten, der scharf begrenzt ist. Nach links geht er ohne Grenze in den Herzschatten über. Die linke Herzgrenze reicht bis 1 Querfinger an die linke Thoraxwand.

Die Pat. klagt über starke Engigkeit, besonders nachts. Nachdem die Diagnose eines Mediastinaltumors gestellt ist, wird versucht, durch eine Operation den Tumor zu entfernen, um die Dyspnoe, die dauernd intensiver wird, zu beheben.

Operationsbefund: Resektion der Rippenknorpel und der Ansätze der 2., 3. und 4. Rippe rechts auf eine Ausdehnung von 6 cm. Die vorliegende Pleura ist frei und glatt. Unter dieser kann man einen Tumor erkennen. Er scheint mit seinem vorderen Pol direkt der Pleura aufzuliegen, ohne aber mit ihr verwachsen zu sein. Von vorne gesehen hat die Geschwulst ca. Mannsfaustgröße. Der ganze Tumor macht sehr stark die Pulsation des Herzens und der großen Gefäße mit. Mit der Gegend der Herzbasis scheint das Blastom ausgedehnt verwachsen zu sein. Soweit man die Lage überblicken kann, handelt es sich um ein bipolares Gebilde, das mit dem oberen Pol im hinteren, mit dem unteren Pol im vorderen Mediastinum liegt.

Wegen zunehmender Verschlechterung des ohnehin schon stark herabgesetzten Allgemeinzustandes der Pat. muß die Operation hier abgebrochen werden. Die Wunde wird doppelschichtig verschlossen und ein Kompressionsverband angelegt.

Gegen Abend des Operationstages schlechtes Allgemeinbefinden. Die Akren sind kalt. Blutdruck nicht meßbar. Einige Stunden später fühlt sich die Pat. sehr elend. Mit Hilfe des Ueberdruckapparates füllt sich der Puls wieder besser. Starke Cyanose und Dyspnoe. Sauerstoffzufuhr bringt zeitweise geringe Erleichterung.

Eine Woche nach der Operation fühlt sich die Frau wieder sehr

---

[1]) Herrn Prof. *Henschen* danke ich für die Ueberlassung der Krankengeschichte.

schwach. Cyanose und Atemnot nehmen zu. Die Diurese ist andauernd schlecht und reagiert nicht auf Medikamente. 4 Tage vor dem Tod ist der Zustand unverändert, andauernd starke Dyspnoe. 12 Tage nach der Operation hat sich der Zustand zunehmend verschlechtert. Es besteht eine starke Cyanose bei ansteigender Pulsfrequenz. Die Stimulation des Kreislaufes bringt keinen Erfolg mehr. Am Abend dieses Tages stirbt die Frau unter den Zeichen der Herz- und Ateminsuffizienz.

Auszug aus dem Protokoll der 12 Stunden nach dem Tode vorgenommenen *Autopsie* (Obduzent P.-D. *S. Scheidegger*, S. N. 984/42): Leiche einer kleinen Frau in mittlerem Ernährungszustand. 2 Querfinger neben dem Sternum verläuft am Sternalrand eine 17½ cm lange, frischere Operationswunde. Zwerchfellstand beidseits im 5. ICR. Leber 1 Querfinger unter dem Rippenbogen.

Beim Eröffnen des Brustkorbes kann man aus der rechten Pleurahöhle 900 ccm einer stark getrübten, gelbbräunlichen Flüssigkeit ausschöpfen, die geruchlos ist, z. T. sind in der Flüssigkeit wenig weiße Massen vorhanden. Nach Abheben des Sternums erkennt man, wie auf der rechten Seite eine Tumorbildung vorliegt, die gegen den rechten Lungenhilus reicht (Abb. 1). Die rechte Lunge ist klein, zusammengefallen. Die beiden Pericardblätter sind fast überall miteinander verwachsen. Vereinzelt sind auch kleine Cystchen vorhanden. Die linke Lunge muß scharf freipräpariert werden. Sie ist durch Schwarten mit dem Herzbeutel verbunden. Auch die rechte Lunge muß von dem kopfgroßen Tumor, der sich auf der rechten Seite befindet, abpräpariert werden. Bei Eröffnung der Herzkammern gelangt man in den schon erwähnten, großen cystischen Tumor, der reichlich mit gelblichen, rahmartigen Massen gefüllt ist und im Innern auch viele Haare aufweist. Ein Herzbeutel ist nicht mehr bestimmt erkennbar, nur im Bereich der linken Kammerspitze sind die beiden Blätter zu erkennen, die mehr oder weniger stark verwachsen sind (Abb. 2). Das rechte Herz ist durch den großen Tumor stark verlagert. Es wird nun der cystische Tumor teilweise eröffnet. Dabei kann man zeigen, wie die Inhaltsmassen eigenartig klebrig, teilweise auch mehr käsig beschaffen sind. In der Cystenwand sind viele Haare festzustellen. Die Cyste umfaßt weitgehend das Herz, vor allem auf der linken Seite. Der große cystische Tumor hängt direkt mit dem Herzbeutel zusammen, er läßt sich von den übrigen umliegenden Organen trennen. Die Cystenwand reicht bis sehr nahe an den Ventrikel heran, so daß zwischen Cyste und der rechten Kammer nur ein wenige Millimeter breiter Saum besteht. Es ist hier das Myocard etwas schwielig und zeigt mehrfach derbe, sehnige Einlagerungen.

Die rechte Lunge zeigt Verwachsung der Lappen, sie ist klein, steht nicht direkt mit dem Tumor in Verbindung, d. h. es kann der Tumor von der Lunge leicht abpräpariert werden.

Histologische Untersuchung. Von dem großen Tumor wurden mehrere Partien für die mikroskopische Untersuchung entnommen, besonders Stellen, an welchen man nachweisen konnte, wie das Dermoid in unmittelbarer Beziehung zum Herzen steht, so hauptsächlich im Bereich der rechten Kammerspitze, dann Partien im Bereich der Umschlagstelle der Herzbeutelblätter und schließlich Stellen, die Verbindungen des Dermoides mit der rechten Lunge aufwiesen (Abb. 3).

Das Myocard ist an mehreren Stellen in fibröser Umänderung. Es finden sich feinere und gröbere Schwielenbildungen, wobei man vorwiegend Bindegewebsneubildungen um die Gefäße herum nachweisen kann. Nicht selten sind auch frische Muskelfaseruntergänge feststellbar. Die Myocardfasern sind z. T. verquollen, ohne deutliche Begrenzung und ohne erhaltene Querstreifung. Die Kerne in diesem Bereich sind hie und

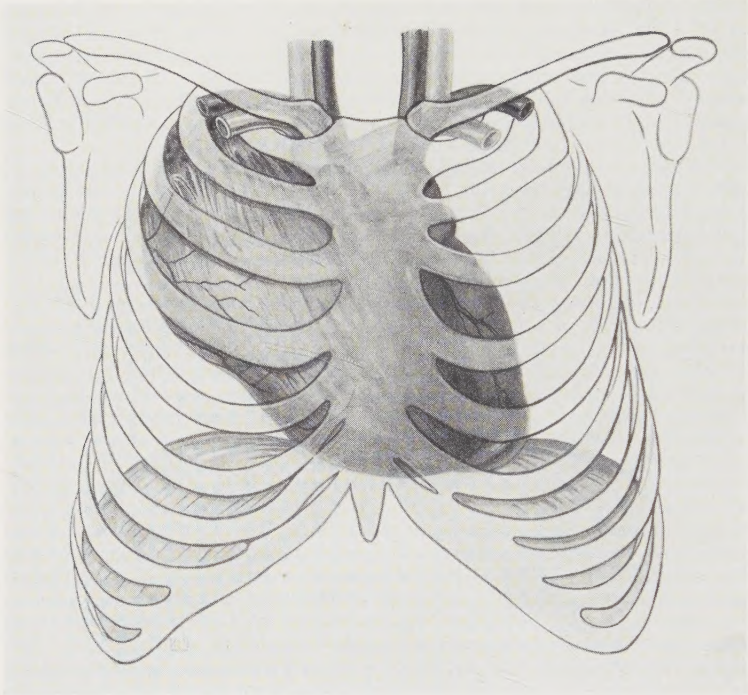

Abb. 1. Situsbild des Dermoides in Zusammenhang mit dem Pericard. Starke Ausbreitung der Geschwulst gegen die Umschlagstelle der Pericardblätter, strangförmige Verwachsungen des rechten Oberlappens mit dem cystischen Tumor. Zeichnung.

da groß, sehr chromatinreich, teilweise auch wieder pyknotisch, nur selten sind sie in Zerfall begriffen. Gegen die Dermoidcyste zu können auch stärkere Abraumreaktionen im Gewebe nachgewiesen werden. Vor allem finden sich hier Pseudoxanthomzellen, große, wabige Elemente mit einem schaumigen Protoplasma. An diesen Orten sind auch zellige Infiltrate vorhanden. Es finden sich Rundzellen, dann wenig gewucherte Histiocyten, daneben lassen sich vereinzelte Plasmazellen und auch polymorphkernige Leukocyten feststellen, oft solche mit eosinophilen Granula. Unmittelbar gegen die Cyste zu kommt es zur Ausbildung einer derbsklerotischen, z. T. kernarmen, mehrschichtigen Membran, in welcher einzelne wenige Bindegewebslamellen unterschieden werden können. Diese Membranen reichen ohne deutliche Grenze bis in das Myocard und dringen z. T. auch leicht in das Muskelgewebe ein. Gegen das Lumen des Tumors zu kann man beobachten, wie dieser Membran Granulationsbildungen anhaften. Es sind hier Fibrin- und Blutabscheidungen festzustellen. In diesem Bereich finden sich die schon erwähnten Pseudoxanthomzellen, neben reichlichen hämatogenen Entzündungszellen. Eingeschlossen in diese derbfaserige Schicht

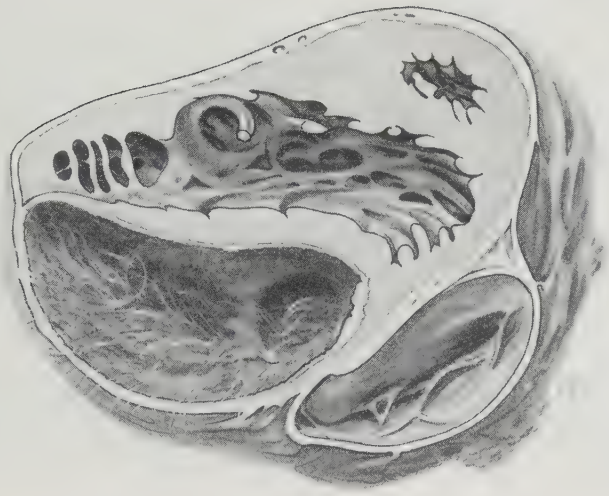

Abb. 2. Querschnitt durch die Herzspitze mit relativ weiter rechter Kammer und eher kleiner, gut kontrahierter linker Kammer. Dermoidcyste mit Haaren ausgekleidet direkt an die rechte Kammer angrenzend. Neben dem großen cystischen Tumor eine kleinere, durch Wachsen der Pericardblätter bedingte Cystenbildung. Zeichnung.

sind reichlich Haare, die teilweise dicht beisammen stehen und noch gut erhalten sind. Vereinzelte Haare können bis in die tiefsten Lagen der Cystenwand, bis unmittelbar an das Myocard heranreichend, aufgefunden werden (Abb. 4). In den oberen Abschnitten, d. h. im Gebiet der Herzwurzel, sind gleichartige Veränderungen festzustellen. Es läßt sich auch da die schon erwähnte leichte bindegewebige Aufsplitterung des Myocardes mit den entzündlichen Infiltraten nachweisen.

Die Wand der Dermoidcyste, die mit dem Myocard direkt verbunden ist, besteht aus einer breiten, kernarmen, hyalinen Schicht, in der vereinzelt Haare festgestellt werden können. Solche Haarbildungen sind teilweise in tiefen Lagen der Muskelwand noch vorhanden.

Im Bereiche der Herzwurzel findet sich ein kleiner Knoten, der z. T. aus einzelnen Gefäßen zusammengesetzt ist, welche nach Art eines Angiomes miteinander kommunizieren. Daneben finden sich hyaline Bildungen, z. T. auch drüsige Formationen, wobei diese eben erwähnten Drüsenschläuche von einschichtigem, z. T. endothelartig abgeplattetem Epithel ausgekleidet werden.

Im Bereich der rechten Kammerwand, und zwar in tiefen Abschnitten gegen die Spitze zu, sind im Myocard feine Narbenbildungen, Schwielen und entzündliche Infiltrate vorhanden.



Abb. 3. Schwielig umgeänderte Wand des Pericardes bei gleichzeitiger Vernarbung. In dem sklerotischen Gewebe Haarbildungen und starke entzündliche Infiltration. Mikrophoto.

Im Bereich oberer Abschnitte der Cyste, die noch von Lunge bedeckt sind, ist die gleiche zellige und gewebliche Bildung der Wand wiederum vorhanden. Der cystische Tumor grenzt hier an die Pleura an, so daß man z. T. zwei Schichten, einmal die Pleura pulmonalis und zweitens die Membran der Dermoidcyste, voneinander unterscheiden kann. Das Lungengewebe zeigt z. T. Emphysem, hie und da auch leichtes Oedem. Einzelne Abschnitte des Lungengewebes sind atelektatisch. Gegen den großen cystischen Tumor zu grenzt sich das Lungengewebe ab durch eine derbe, sklerotische Membran, die sich vorwiegend aus hyalinem Gewebe aufbaut und die z. T. auch rundzellige Infiltrate aufweist. Epithelien finden sich in dieser Membran nicht (Abb. 5).

Sektionsdiagnose: Kopfgroße, sich vorzugsweise im Herzbeutel ausbreitende Dermoidcyste, nach unten sich entwickelnd bis an das Zwerchfell, starke Verlagerung des Herzens nach links. Verdrängung vor allem der rechten Kammer mit umschriebener Endocardfibrose im Gebiet der rechten Kammer und in der Ausflußbahn der rechten Arteria pulmonalis. Perforation des eingedickten, von Haaren durchsetzten, talgartigen Cysteninhaltes in die rechte Brusthöhle (900 ccm Inhalt im rechten Brustraum). Umschriebene Kompressionsatelektase der rechten Lunge. Zeichen allgemeiner chronischer, starker Stauung. Stauungsinduration der Milz, Stauungsleber mit Verfettung und Umbau, Stauungsinduration der Nieren. Stauungskatarrh des Magens und des Dünndarms. Starke Verwachsung der linken Tube mit dem Colon sigmoideum. Leichtes Oedem des Gehirns. Zeichen frisch vorgenommener Resektion des 2., 3. und 4. rechtsseitigen Rippenknorpels. Leichte Abmagerung.

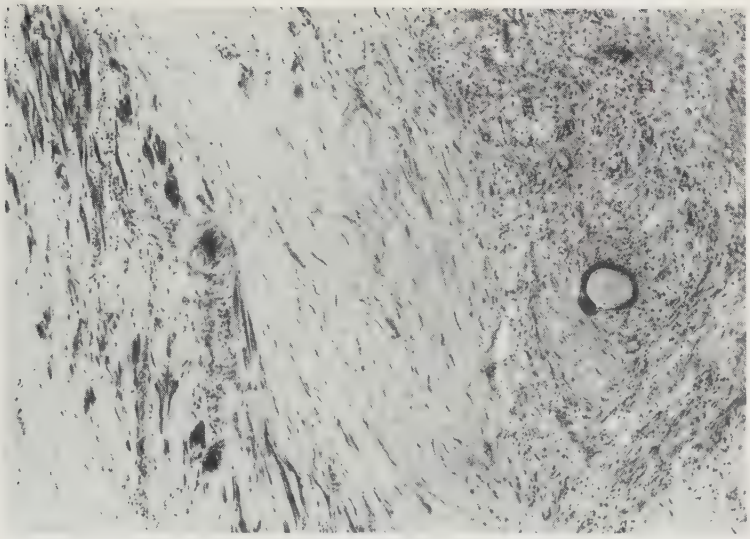

Abb. 4. Rechte Kammerspitze mit starker Narbenbildung. Im Gebiet des Myocard gleichzeitige entzündliche Infiltration. Grenze zwischen Dermoid und Pericard unscharf. Mikrophoto.

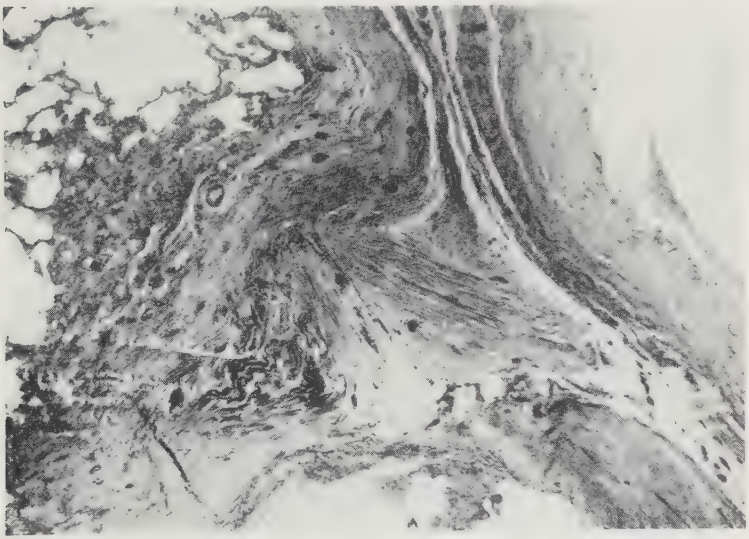

Abb. 5. Wand der Dermoidcyste, z. T. bedeckt vom rechten Lungenoberlappen. Starke Verbreiterung und Verschwielung der Pleura ohne direkte Verbindung mit der Cystenwand. Mikrophoto.

Es soll im folgenden versucht werden, die eigene Beobachtung mit den in der Literatur angeführten Dermoidbildungen zu vergleichen, wobei auf die eigenartige Beziehung der Cyste zum Pericard speziell eingegangen wird.

In den weitaus meisten Fällen, wo eine besondere Beziehung zum Pericard oder zum Herzen erwähnt wird, wird auf diese Verbindungen nicht näher eingegangen. Im ganzen sind rund 230 Beobachtungen von Dermoiden des Mediastinums bekannt, dabei fanden sich 27mal besondere Angaben über einen auffallenden Zusammenhang zwischen Tumor (Dermoid oder Teratom) einerseits, Pericard, Herz oder großen Gefäßen anderseits.

So wird hauptsächlich von Chirurgen berichtet, daß der Tumor bei der Operation nicht radikal entfernt werden konnte, wegen unüberwindlicher Adhärenzen an den letzterwähnten Organen. Damit ist natürlich nichts gesagt über die Ursache dieser Adhärenzen, die wohl teilweise in rein entzündlichen Prozessen zu suchen sein dürften. Auffallend ist immerhin der oft gefundene Hinweis darauf, daß, wenn neben den Verwachsungen mit dem Pericard auch solche mit den Pleuren, den Lungen und besonders auch mit den Lungenstielen gefunden wurden, diese im Gegensatz zu den ersten meist ohne besonders große Mühe gelöst werden konnten. Im Falle von *Schmieden* wurde aus diesem Grunde anstatt ein Stück Tumor zurückzulassen, ein Teil des Pericardes einfach mitexzidiert, so daß die Entfernung des Tumors auf Kosten des Herzbeutels eine radikale war. Es handelte sich dort um eine einzige große, entzündliche Schwiele, in die Herzbeutel, rechte Lunge und Tumor eingeschlossen waren. Während aber die Trennung des mehrkammerigen cystischen Teratomes von Lunge, Lungenstiel und großen Gefäßen möglich war, gelang dies beim Pericard nicht. In der Pericardialhöhle wurden nur wenige ccm klarer Flüssigkeit gefunden, es bestanden keine Adhärenzen der beiden Blätter. Die dem Tumor anliegende Partie war sehr stark schwielig verdickt.

Bei allen auf chirurgischem Wege gewonnenen Dermoiden und Teratomen, die mit dem Pericard besonders fest verwachsen waren, fehlt eine histologische Beschreibung der uns hier interessierenden Partien, d. h. der Stellen, an welchen Tumor und Herzbeutel miteinander verbunden sind, weil gerade diese Partien, mit Ausnahme des zitierten Falles von *Schmieden*, in der Wundhöhle zurückgelassen werden mußten.

8mal ist in Sektionsberichten bei Patienten mit Mediastinaldermoiden oder -Teratomen die Rede von auffallend starken Adhärenzen am Herzbeutel. Aber auch hier wurde in keinem Falle die Verwachsungsstelle speziell histologisch untersucht. Zweimal handelte es sich allerdings um maligne Teratome (*Lundstedt*, *Chiari*), bei denen die feste Verbindung mit Pericard und Gefäßen durch das infiltrierende Wachstum des Tumors zustande gekommen sein wird.

Speziell zu erwähnen ist das von *Cordes* beschriebene Dermoid des vorderen Mediastinums. Der Autor fand bei der Sektion eines 28jähr. Mannes einen mannsfaustgroßen Sack, der mit dem Pericard an dessen Basis, mit den großen Gefäßen und der Trachea fest verwachsen war. Der Herzbeutel selbst war enorm ausgeweitet und enthielt reichlich mäßig klare Flüssigkeit mit gelben, fetzigen Flocken. Die innere Fläche des Pericardes war faltig gewulstet, an ihren hinteren Partien wurden viele hirsekorn- bis bohnengroße, schmutziggelbe Flecke gefunden, ebenso am Ueberzug des Herzens. Zwischen einer mit der großen Cyste kommunizierenden

Nebenhöhle, die, wie die erste, ganz mit Dermoidbrei angefüllt war, und dem Pericardsack bestand eine kleine Oeffnung. Die mikroskopische Untersuchung der Pericardflüssigkeit ergab das Vorliegen von Plattenepithelien und Körnchenzellen. Die Plattenepithelien mußten aus der Cyste stammen. Sie waren wohl durch Ausspülung ins Pericard gelangt. Ueber den primären oder sekundären Zusammenhang der Cyste mit dem Herzbeutel wird nichts erwähnt.

Cordes tritt speziell eingehend auf eine von *Rapp* gemachte Beobachtung ein: Es handelte sich um einen gut kindskopfgroßen, cystischen Tumor, der links mit dem Pericard innig verwachsen war. Das Pericard selbst bot im übrigen keine Besonderheiten dar, auch sein Inhalt war nicht verändert. Der Tumor war auch an der vorderen Brustwand und mit seiner Basis am Diaphragma fest adhärent, ebenso an der Aorta ascendens und am Arcus aortae. An einer kleinen Stelle der rechten Lunge fand man die Zeichen eines wohl erst vor kurzem erfolgten Durchbruches der Cyste. Im Lungenparenchym lagen Fibringerinnsel und bröckelige, fettige Massen, die sich als Cysteninhalt ansprechen ließen. Der Sack enthielt neben kleinen Mengen Dermoidbrei reichlich frische Blutcoagula und konzentrisch geschichtete Blutgerinnsel. Im oberen Teil des Tumors lagen noch 2 kleine Cysten, beide mit weißer fettiger Masse angefüllt. Eine der Cysten stand in offener Verbindung mit der Hauptcyste, währenddem die andere von dieser ganz unabhängig war. Die Hauptcyste hatte durch eine kleinfingerdicke Oeffnung an ihrer hinteren Wand eine Kommunikation mit der Aorta ascendens. Es soll hier ein vollkommener Uebergang der inneren Gefäßwand auf die ganz glatte Cysteninnenwand festgestellt worden sein. Der Autor selbst ließ die Frage offen, ob es sich dabei um ein Dermoid handelte, das sekundär in die Aorta durchgebrochen war, oder ob auf dem Boden eines Aneurysmas sich auf irgendeine noch ungeklärte Art und Weise ein Dermoid entwickelt hatte.

Mouat hat eine Beobachtung veröffentlicht, die sich mit der eigenen Untersuchung gut vergleichen läßt. In diesem für uns interessanten Bericht der Literatur fehlt jedoch leider jegliche Angabe über den histologischen Untersuchungsbefund. *Mouat* erwähnt, daß bei der Oeffnung des Thorax der Herzbeutel sehr stark erweitert schien. Jedoch erwies sich dieses Gebilde bei der Inzision als große, mit eitriger Flüssigkeit prall gefüllte Cyste, die gelbe, fettige Massen und lange Haare enthielt. Der Sack war unten mit dem Zwerchfell verwachsen. Nach oben erstreckte sich ein schmaler Ausläufer gegen die Vena cava superior hinauf, um mit einer breiten Höhle zu kommunizieren, die vor dem Aortenbogen lag. Die Auskleidung der Cyste bestand aus schuppenbedeckter, fettiger Haut. Durch die Höhle zog sich an einer Stelle ein breites, fleischiges Band. Das Herz lag eingebettet in der dicken, hinteren Wand des Sackes. Von einer Pericardhöhle war keine Spur vorhanden. Die Cyste muß entweder vom Pericard ausgegangen sein oder aber während ihres Wachstums sich total mit diesem vereinigt haben. Die Herzkammern, speziell die Herzohren, waren plattgedrückt, aber sonst unverändert. Die Pleurahöhlen waren obliteriert infolge ausgedehnter Verwachsungen mit den Lungen.

Auf die Frage nach dem primären Ausgang des Tumors vom Pericard oder der sekundären vollständigen Verwachsung der beiden Gebilde miteinander auf Kosten der Pericardhöhle kann bei Fehlen einer mikroskopischen Beschreibung des Präparates nicht eingetreten werden, man kann lediglich auf die weitgehende Uebereinstimmung des makroskopischen Befundes mit der eigenen

Beobachtung hinweisen. Bei unserem Präparat scheint zwar der Herzbeutel nicht ganz obliteriert zu sein; die auf Abbildung 2 sichtbare, der Herzspitze anliegende Cystenbildung, die direkt unterhalb der Dermoidcyste liegt, sehe ich als einen Rest der Pericardhöhle an, doch ist auch möglich, daß hier eine durch den Entzündungsprozeß bedingte cystenartige Bildung zustande kam.

Ergänzend möchte ich noch den Befund eines Teratomes anführen, das mit dem Pericard selbst in keiner Verbindung zu stehen schien. *Joël* erwähnt ein cystisches Teratom, das scheinbar von der Wand der Arteria pulmonalis ausgegangen war. Es war ganz in die Pericardhöhle verlagert, stand aber mit deren Wand in keiner Verbindung. Der Tumor saß fest der Arteria pulmonalis auf. Seine oberflächliche Schicht soll direkt in die Adventitia der Arterie übergegangen sein. Ein weiterer Hinweis auf die Verbindungsstelle zwischen Gefäß und Tumor wird vermißt.

Pohl, *Böhmig*, *Pollak* und *Faust* haben bei fester Adhärenz des cystischen Tumors mit dem Herzbeutel entzündliche Veränderungen am Pericard festgestellt. *Pohl* fand eine hämorrhagische Pericarditis mit ca. ½ Liter Erguß, der vereinzelte Erythrozyten und Detritus enthielt. *Böhmig*, *Pollak* und *Faust* stellten eine Pericarditis fibrinosa mit Zottenbildung fest. Diese entzündlichen Prozesse müssen wohl als Reaktion des Pericardes auf den andauernden, vom Tumor ausgehenden, teils mechanischen, mehr aber noch entzündlichen Reiz aufgefaßt werden. Auf gleiche Weise sind wohl auch die oft erwähnten, ausgedehnten Verwachsungen der Geschwülste mit dem Herzbeutel durch Schwielenbildung zu erklären. Daß sie hier gerade besonders fest sind, wird vielleicht dadurch verständlich, daß am Pericard und auch an den großen Gefäßen infolge der Pulsation eine Friktion viel leichter zustande kommt als etwa im Bereich der Pleuren und Lungen. Bei allen diesen Fällen kann daher wohl die Frage nach primärem oder sekundärem Zusammenhang des Dermoides mit dem Pericard mit großer Wahrscheinlichkeit so gedeutet werden, daß es zu einer sekundären Verklebung, evtl. zu einer starken Verwachsung kommt als Folge eines entzündlichen Prozesses. Die Möglichkeit und Wahrscheinlichkeit einer primären Verbindung von Dermoid mit Pericard liegt bei den Geschwülsten vor, die *Cordes* und *Mouat* beschrieben haben, und in der eigenen Beobachtung.

Die Genese der Teratome und Dermoide allgemein klar zu erfassen, ist bis jetzt noch nicht möglich. Die von *Budde* vertretene Auffassung scheint alle diese Gebilde, unbekümmert um ihre Lokalisation, noch am leichtesten erklären zu können.

Budde beginnt seine Ausführungen mit der Widerlegung der Theorie der Inclusio foetalis, die von *Ahlfeld* aufgestellt worden war.

Nach diesem Autor soll das Teratom wegen seiner oft embryoähnlichen Bildungen eine rudimentäre Zwillingsbildung sein, die vom voll entwickelten Partner in einer frühen Entwicklungsperiode umwachsen und so vollkommen in dessen Körper eingeschlossen wurde. *Budde* dagegen stellt in einem Vergleich zwischen den höchst entwickelten Teratomen, d. h. solchen, die einer embryonalen Bildung am nächsten kommen, und den rudimentärsten, getrennten Zwillingsbildungen, den Acardii amorphi, fest, daß man bei diesen letzteren bei genauer Untersuchung immer eine metamere Anordnung im Sinne einer Wirbelsäule nachweisen kann, was bei den Teratomen nie der Fall ist. Außerdem legt er dar, daß aus rein formalen Gründen, die sich aus den neuesten Erkenntnissen der frühesten Entwicklungsvorgänge ergeben, eine solche Inclusio foetalis unmöglich ist. Auch die Theorie des befruchteten Polkörperchens und die Marchand-Bonnetsche Auffassung der ausgeschalteten Blastomere, die dann sekundär, wie auch das befruchtete Polkörperchen, wieder in den sich entwickelnden Keim eingeschlossen werden sollen, lehnt er vollkommen ab, weil sie mit der Entwicklungsmechanik im Widerspruch stehen.

Budde verlegt die teratogenetische Terminationsperiode in die Zeit der Entstehung des Urmundes, also in das Gastrulastadium. Das Zellmaterial um den Urmund ist totipotent; denn von hier aus geht die Bildung aller 3 Keimblätter vor sich. Durch geschwulstartige Ausschaltung solcher totipotenter Zellen des Urmundes, die sich dann später selbständig weiter entwickeln, sollen die dreikeimblättrigen Teratome entstehen. Eine solche Auffassung der Teratomgenese erklärt auch einheitlich die verschiedenen Lokalisationsmöglichkeiten. Man hat Teratome gefunden in der Umgebung der Epiphyse, in der Schilddrüse, im Mediastinum, im retro- und intraperitonealen Gewebe, in der muskulären Darmwand, im Nabelstrang, vor dem Steißbein. Durch die Wanderung des Urmundes vom vorderen zum hinteren Pol der Keimanlage sind diese Lokalisationen gegeben. Je früher die geschwulstbildenden Zellkomplexe selbständig werden, um so weiter kranial bleiben sie liegen.

Nach *Budde* sind die Teratome also monogerminale, d. h. im Körper selbst entstandene Fehlbildungen von Geschwulstcharakter.

Der Autor läßt nun diese Theorie nur für die drei-keimblättrigen Teratome gelten, nicht aber für die scheinbar nur aus Bestandteilen zweier Keimblätter zusammengesetzten echten Dermoide, die er als Hamartome, als örtliche Fehlbildungen betrachtet. Ihre teratogenetische Terminationsperiode soll in einem späteren Zeitpunkt der Entwicklung liegen. Dieser Ansicht hält *Terplan* entgegen, daß bei genügend eingehender histologischer Durchunter-

suchung evtl. auch bei den sog. einfachen Dermoiden Bestandteile entodermaler Herkunft neben den meist nur vorhandenen ekto- und mesodermalen gefunden würden. Wenn diese Annahme zu Recht besteht, dann ließe sich die *Budde*sche Theorie auch auf die einfachen Dermoide anwenden.

Zusammenfassung der Ergebnisse

Die Dermoidcyste, die bei einer 37jährigen Frau untersucht werden konnte, steht in inniger Verbindung mit dem Pericard, z. T. auch mit dem Myocard. Bei der histologischen Kontrolle finden sich außer eigentlicher Epidermis mit Haaren und Hautdrüsen vereinzelt primitive drüsige, teilweise hyalin umgeänderte Formationen, stellenweise auch Gefäßsprossungen. Es lassen sich Abkömmlinge nicht nur des äußeren Keimblattes feststellen.

Nach der Ansicht von *Budde* ist anzunehmen, daß eine totipotente Zelle sich von dem nach hinten wandernden Urmund losgelöst und selbständig gemacht hatte. Das Keimmaterial gelangte in die Herz- und Pericardanlage zu einem Zeitpunkte, als sich die paarigen Teile der Anlage ventral noch nicht vereinigt hatten. Dieses Zellmaterial wird dann bei der Verschmelzung der von beiden Seiten sich nähernden Schläuche zwischen diesen eingeschlossen und ist als Matrix für die Tumorbildung aufzufassen. Dem sich bildenden Blastom steht wohl ein totipotentes Material zur Verfügung, nicht aber ein gestaltendes Agens, wie es normalerweise im embryonalen Keim des Urmundes vorhanden ist. So fehlt jegliche Ordnung zwischen den einzelnen Keimblattderivaten. An Stelle eines Organismus kommt dann ein regelloses Durcheinander von allen möglichen Geweben zustande.

Askanazy, M.: Bibliotheca med. c. **19** (1905). — *Böhmig, R.:* Frankf. Z. Path. **33,** 80 (1926). — *Boury, M.:* Thèse de Lille 1931. — *Budde, M.:* Zieglers Beitr. **68,** 512 (1921); Klin. Wschr. **1942,** 1924. — *Ceelen, W.:* Virchows Arch. **207,** 178 (1912). — *Chiari, H.:* Wien. klin. Wschr. **1938,** 1157. — *Cloetta:* Virchows Arch. **20,** 42 (1861). — *Cordes, H.:* Virchows Arch. **16,** 190 (1853). — *Dangschat, B.:* Bruns' Beitr. **38,** 692 (1903). — *Ekehorn, G.:* Arch. klin. Chir. **56,** 107 (1898). — *Faust, H.:* Strahlentherapie **43,** 749 (1932). — *Hammarskjöld:* Acta radiol. **15,** 210 (1934). — *Joël, J.:* Virchows Arch. **122,** 381 (1890). — *Jores, L.:* Virchows Arch. **133,** 66 (1893). — *Kaufmann, E.:* Lehrb. d. speziellen patholog. Anatomie 1931. — *Lanza, G.:* Arch. Sci. med. **63,** 71 (1937). — *Lamarque* et *Chaptal:* J. Radiol. et Electrol. **14,** 592 (1930). — *Lindstedt, F.:* Virchows Arch. **219,** 299 (1915). — *Meyer:* Zit. bei Lanza. — *Mouat, Th.:* Brit. med. J. **90,** 1 (1919). — *Pohl, W.:* Dtsch. Z. Chir. **130,** 481 (1914). — *Pollak, J.:* Wien. klin. Wschr. **46,** 2, 1215 (1933). — *Rapp:* Zit. bei Cordes. — *Ritchie, J.:* J. Obstetr. **4,** 65 (1903). — *Schmieden, V.:* Arch. klin. Chir. **129,** 657 (1924). — *Singer:* Wien. Arch. inn. Med. **15,** 195 (1928). — *Stein, J.:* Inaug. Diss. Heidelberg 1917. — *Terplan, K.:* Virchows Arch. **240,** 166 (1923). — *v. Török:* Zit. bei Dangschat. — *Virchow, R.:* Virchows Arch. **53,** 444 (1871).